

# Síndrome de nevo melanocítico gigante congénito. Reporte de dos casos

Sánchez Pérez Josselin Aline<sup>1</sup>

Gómez Valencia Luis<sup>2</sup>

Narváez Morales Víctor Manuel<sup>3</sup>

Ferrer Alpuin Bernardo Jesús<sup>4</sup>

Díaz Martínez Rubicel<sup>5</sup>

Gómez Sandoval Norma<sup>6</sup>

<sup>1</sup>Médico residente del primer año de la especialidad de pediatría.

<sup>2</sup>Médico especialista en Genética Médica. Adscrito al servicio de genética.

<sup>3</sup>Médico especialista en Dermatología. Jefe del servicio de dermatología.

<sup>4</sup>Médico especialista en Anatomopatología. Jefe del servicio de anatomopatología.

<sup>5</sup>Médico especialista en Genética Médica. Jefe del servicio de genética.


<sup>6</sup>Bióloga con Doctorado en Educación. Adscrita al laboratorio de citogenética.

Todos del Hospital Regional de Alta Especialidad del Niño Dr. Rodolfo Nieto Padrón. Hospital Regional de Alta Especialidad del Niño "Dr. Rodolfo Nieto Padrón".

Servicio de Genética, Villahermosa, Tabasco.

Contacto: [aline.med.tr@gmail.com](mailto:aline.med.tr@gmail.com) y [luigova@yahoo.com.mx](mailto:luigova@yahoo.com.mx)

Universidad Autónoma de Zacatecas "Francisco García Salinas", [julietalex@uaz.edu.mx](mailto:julietalex@uaz.edu.mx)



## Resumen

Los nevos melanocíticos congénitos gigantes son lesiones melanocíticas secundarias a la migración anormal de melanoblastos durante la embriogénesis, afectando aproximadamente a uno de cada 500.000 nacidos vivos. Están presentes desde el nacimiento y se distinguen por cambiar sus características morfológicas con el tiempo, alcanzando un diámetro  $\geq 20$  cm en la edad adulta.

**Caso clínico.** Caso 1. Niña de 11 años de vida con nevos congénitos de diferentes diámetros de distribución diseminada, siendo el más grande uno en región de tórax posterior con diámetro mayor de 20 centímetros, que se acompaña de numerosos nevos satélites. Caso 2. Niño de 5 meses de vida con lentigos de tamaños variables, de localización diseminada, el nevo de mayor tamaño está localizado en el tórax posterior, cubriendo el 60% de la región. El tamiz neonatal reportó deficiencia de glucosa 6 fosfato deshidrogenasa.

**Conclusiones.** El manejo integral de manera interdisciplinaria es fundamental en el tratamiento, así como el asesoramiento genético a los familiares para prevenir la presentación de nuevos casos.

**Palabras claves:** nevo pigmentado, melanoma, melanocitos, melanocitosis neurocutánea.

## Introducción

La melanosis neurocutánea (NCM; MIM # 249400; ORPHA: 2481), reportada por primera vez por el médico patólogo Rokitansky en 1861, y ahora definida con mayor precisión como melanocitosis neurocutánea, es un síndrome congénito raro pudiendo estar caracterizado por la asociación de: 1. nevos melanocíticos congénitos (CMN) de la piel con hipertrichosis suprayacente, los cuales se pueden observar, ya sea como, lesiones melanocíticas grandes o gigantes y/o asociadas con nevus satélites más pequeños, o bien como, lesiones melanocíticas proliferativas o nodulosas, y, 2. melanocitosis (con infiltración) del parénquima cerebral y/o leptomeninges [1]. En 1972 Fox propuso los criterios que definen esta entidad, y, en 1991, fue revisado por Kadonga y Friedman [2]. Actualmente, para referirse a esta entidad, se prefiere el término “síndrome del nevus melanocítico congénito” y se define por la presencia al nacer de un nevus melanocítico de mayor de 5 cm o más de un nevus de cualquier tamaño, asociado a compromiso neurológico (clínico o radiológico) y/o 3 o más rasgos faciales típicos [3].

El nevo melanocítico congénito constituye un hamartoma derivado de la cresta neural, producido por mutaciones poscigóticas que determinan defectos en la migración o en la diferenciación de los melanocitos, o en ambas, presentes desde el nacimiento y se distinguen por cambiar sus características morfológicas con el tiempo, y aumentar su tamaño paralelamente al crecimiento del niño, alcanzando un diámetro  $\geq 20$  cm en la edad adulta [4]. También existe el nevo melanocítico adquirido, pero son más pequeños y de población celular menor que el tipo congénito [5]. Los melanocitos adquiridos tienen disposición juncional y evolucionan hacia la maduración con involución en la dermis, mientras que, en la congénita, la población neuromesenchimal corresponde a melanocitos de aspecto linfocitoide que infiltran más profundamente, llegan-

do a los 2/3 inferiores de la dermis y al tejido celular subcutáneo, pudiendo infiltrar los anexos cutáneos y las estructuras vasculonerviosas [5]. De acuerdo a Krenzel [6], los nevos melanocíticos pueden ser de tres tipos: nevo congénito pequeño, cuyo diámetro es menor a 1.5 cm; mediano, de 1.5 cm a 20 cm y gigante, con una dimensión mayor a los 20 cm. En los nevos melanocíticos congénitos gigantes se sabe que el riesgo de desarrollar un melanoma durante los primeros 15 años de vida es del 12 %. Se estima que la incidencia aproximada de los NMC es del 1% los pequeños, 1/1000 los medianos, 1/20 000 los grandes y 1/500 000 los gigantes [7].

Esta presentación tiene como objetivo dar a conocer dos casos pediátricos con nevo melanocítico gigante congénito.

### Presentación de los casos

**Caso 1.** Paciente femenina de 11 años de vida, originaria y residente de la ciudad de Huimanguillo, Tabasco, México, producto de la primera gesta, embarazo normo evolutivo, de término, parto aparentemente normal, atendido en hospital. Padres jóvenes, madre de 27 años de vida y padre de 35 años al momento de nacer la propósitos, no consanguíneos y sin antecedentes de padecimiento similar en otros miembros de la familia. A la exploración física: peso 37 kg, talla 140 cm, edad aparente igual a la real, cráneo dolicocefalo, frente amplia, puente nasal alto, filtrum pronunciado, pabellones auriculares de implantación baja, micrognatia (figs. 1 y 2). Nevo melanocítico gigante único localizado en todo lo ancho de la espalda, cubriendo el 90% de la región; así también, la presencia de lentigos múltiples de distribución en cara, tronco, brazos y piernas (fig. 3).

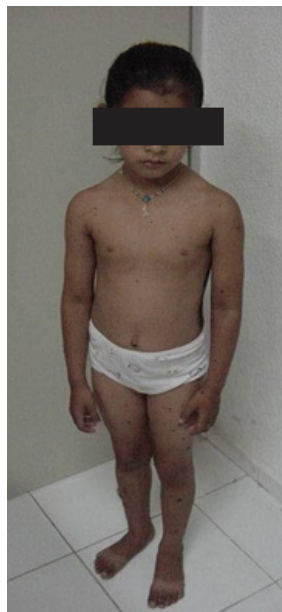

Fig. 1. Niña con síndrome de nevo melanocítico gigante congénito. Obsérvese los lentigos múltiples pequeños de distribución diseminada.

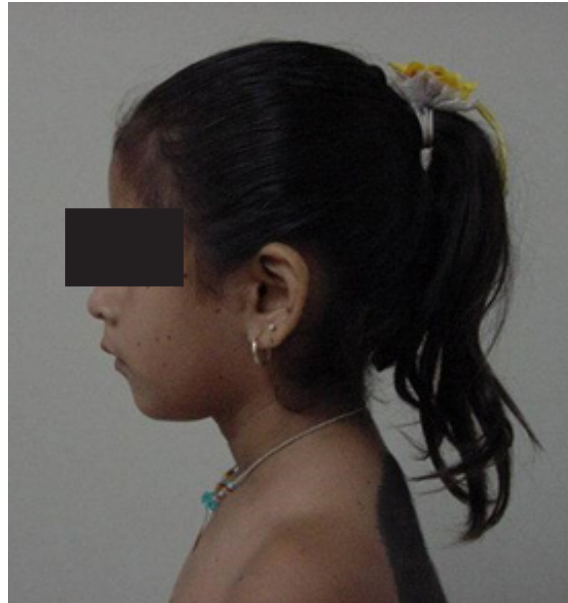

Fig. 2. Micrognatia, pabellones auriculares con implantación baja, puente nasal alto, lentigos múltiples en región facial muy pequeños.

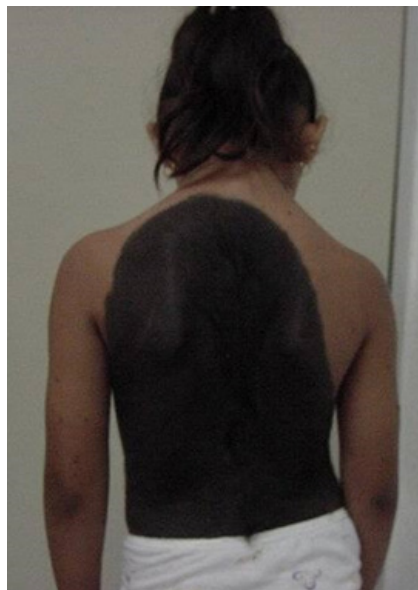


Fig. 3. Nevo melanocítico gigante congénito, único, de localización en tórax posterior, y, nevos de menor tamaño, múltiples, en brazos y antebrazos.

Los estudios de rutina; biometría hemática, química sanguínea y examen general de orina resultaron normales. El cultivo de linfocitos de sangre periférica para análisis cromosómico, resultó normal, 46,XX sin alteraciones numéricas ni estructurales.

**Caso 2.** Paciente masculino de 5 meses de vida, originario y residente del municipio de Cunduacán, Tabasco, México, producto de la primera gesta, embarazo normoevolutivo, de término, obtenido por cesárea por falta de evolución del mismo. Se calificó con APGAR de 8/9 y Silverman-Anderson de 0-0; reactivo, con adecuada coloración de tegumentos. Signos vitales al nacer: frecuencia cardiaca de 150 latidos por minuto, frecuencia respiratoria 44 respiraciones por minuto, temperatura de 37.1 grados centígrados. La somatometría reportada: perímetro cefálico 34 centímetros, perímetro torácico 33 centímetros, perímetro abdominal 31 centímetros, talla 52 centímetros, pie 8 centímetros, peso 3400 gramos. Padres jóvenes, madre de 15 años de edad y padre de 18 años, no consanguíneos y sin antecedentes de padecimiento similar en otros miembros de la familia. Es referido al Hospital Regional de Alta Especialidad del Niño de Villahermosa, Tabasco por un resultado de tamiz neonatal con deficiencia de glucosa 6 fosfato deshidrogenasa.

A la exploración física: peso 7.950 kg, talla 65 cm, normocéfalo, frente amplia y prominente, puente nasal aplanado, micrognatia, cuello corto, implantación baja de pabellones auriculares (fig. 4). Lentigos de tamaños variables que van de 0.5 mm a 1 mm los menores, localizados en cara, tórax, abdomen muslo y pierna, hasta el de mayor tamaño, nevo melanocítico gigante único localizado en la espalda, cubriendo el 70% de la región (fig.5).

A la exploración física: peso 7.950 kg, talla 65 cm, normocéfalo, frente amplia y prominente, puente nasal aplanado, micrognatia, cuello corto, implantación baja de pabellones auriculares (fig. 4). Lentigos de tamaños variables que van de 0.5 mm a 1 mm los menores, localizados en cara, tórax, abdomen muslo y pierna, hasta el de mayor tamaño, nevo melanocítico gigante único localizado en la espalda, cubriendo el 70% de la región (fig.5).

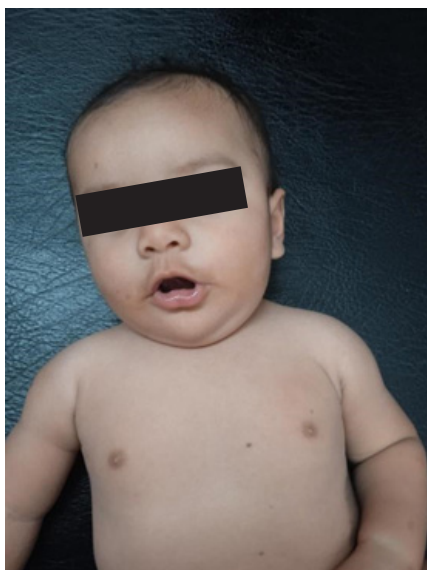

Fig. 4. Frente amplia y prominente, puente nasal aplanado con columnela corta y alas anchas, filtrum amplio y pronunciado, micrognatia, implantación baja de pabellones auriculares, cuello corto. Obsérvese la presencia de lentigo único en el lado derecho de la frente, mejilla derecha, tórax y abdomen.

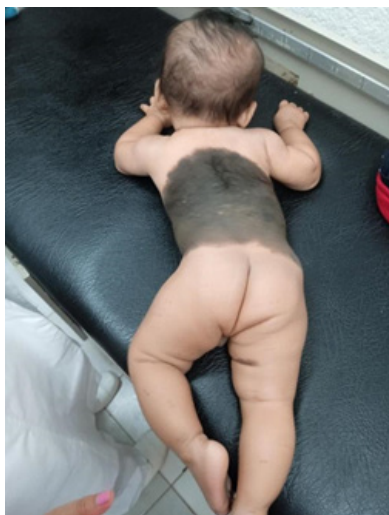

Fig. 5. Nevo melanocítico gigante en tórax posterior, y un nevo de menor tamaño localizado en cara interna del muslo derecho.

Los estudios de biometría hemática, química sanguínea y examen general de orina fueron normales. El resultado del tamiz metabólico neonatal con toma de la muestra a los seis días de nacido fue 7.20 unidades por decilitro; una prueba confirmatoria fue realizada 13 días más tarde, con resultado de 6.70 unidades por decilitro. El estudio de piel de la región afectada en la espalda, obtenida por biopsia, con técnica de punch 5mm, reportó “nevo melanocítico intradérmico pigmentado”. Límites quirúrgicos positivos para lesión neoplásica. Negativo para células displásicas”.

### Discusión.

El síndrome de nevo melanocítico congénito es causado por una mutación en el gen NRAS ubicado en la región 13.2 del brazo corto del cromosoma 1 (1p13.2) [8]. Ruggieri M [1], en 2020, señala que, desde el punto de vista patógeno, las mutaciones poscigóticas únicas en el protooncogén NRAS (neuroblastoma RAS viral oncogene homólogo; MIM n.º 164790; en 1p13.2) explican la aparición de nevos melanocíticos congénitos, únicos/múltiples y lesiones del sistema nervioso, y de nevos no melanocíticos, las cuales interrumpen las vías RAS/ERK/mTOR/PI3K/akt. Abdulmajid L y cols [9], en 2021, mencionaron que, en su mayoría, los nevos melanocíticos congénitos son el resultado de una mutación NRAS poscigótica de las células de la cresta derivadas de los nervios, lo que lleva a un crecimiento celular descontrolado.

Goodman en 1971 [10], al estudiar a las familias de 3 pacientes encontró que cada una de ellas tenía parientes con múltiples nevos pigmentados pequeños, sugiriendo herencia autosómica dominante con expresividad variable. En este mismo sentido, De Wijn, en 2010 [11], reportó 2 familias no relacionadas con nevos melanocíticos congénitos gigantes en varios miembros: en la familia 1, se observó a un niño varón con nevo melanocítico de 3 x 7 cm, con parches cubiertos de pelo en la región occipital de la cabeza, que cubría el 1% del área total de la superficie corporal. La hermana de este niño nació con un nevo melanocítico igualmente cubierto de pelo, de mayor tamaño, en espalda y nalgas, que cubría el 10% del área total de la superficie corporal.

En la familia 2, una niña nació con un nevo velludo que cubría el 30% del área total de la superficie corporal en el abdomen, la espalda, las nalgas y la parte superior de las piernas, así también, dos masas hipertróficas sobre el sacro y el pubis que fueron removidas encontrándose que contenían matriz mixoide pálida. La sobrina de la madre tenía varios nevos melanocíticos congénitos grandes que cubrían aproximadamente el 11% del área de la superficie corporal y múltiples lesiones satélites en todo el cuerpo.

Los casos motivo del presente reporte constituyen mutaciones de novo; ambos pacientes fueron producto de la primera gesta, de padres jóvenes y sin antecedentes de consanguinidad, ni de padecimiento similar en las familias. Se observó una dismorfología concordante en los dos casos; consistente en amplitud de la región frontal, pabellones auriculares de implantación baja y micrognatia. El nevo melanocítico gigante fue de localización en la espalda cubriendo una superficie mayor del 60%, con presencia de lentigos múltiples de distribución diseminada.

La relación entre nevo melanocítico congénito y melanoma maligno ha sido estudiada a lo largo de los años. La presencia de un nevo melanocítico congénito presupone una disfunción en la diferenciación y migración de los melanocitos, por lo que puede existir depósito de estos en el sistema nervioso central, con potencial riesgo de presentar no solo melanoma cutáneo, sino también extra cutáneo [12,13,14]. Pastor y cols [12], en 2019, al hacer una revisión detallada del tema, considera que la incidencia real de transformación de los nevos melanocíticos congénitos en melanoma no se conoce con precisión, pero al parecer, el riesgo de aparición de un melanoma a partir de un nevo melanocítico congénito pequeño o mediano es de aproximadamente 1% después de la adolescencia, desarrollándose en capas superficiales de la epidermis o en la unión dermoepidérmica. A mayor tamaño del nevo melanocítico congénito, mayor será el riesgo de transformación a melanoma. Si el nevo es mayor de 20 centímetros el riesgo estimado será de 5%.

Jahnke MN y cols [15], en 2021, al revisar la opinión de un grupo de expertos en dermatología pediátrica en relación al manejo de los nevos melanocíticos congénitos en recién nacidos y lactantes, hacen mención que no existen pautas publicadas para la mayoría de los aspectos de la atención, incluido el cuidado de la piel de rutina y el manejo quirúrgico, en este sentido, Recio y cols. [3], hace ver que los resultados de la cirugía como tratamiento de elección, son insatisfactorios, con cirugías agresivas que no mejoran el aspecto estético y reducen mínimamente el riesgo de malignización. Jahnke MN y cols [15] concluyen que las recomendaciones más recientes favorecen la práctica conservadora.

## Conclusión.

Los dos casos aquí presentados están siendo manejados de manera conservadora por el servicio de dermatología pediátrica. El asesoramiento genético a los padres de los pacientes, además de ayudar a la comprensión de los eventos morfogénéticos constituye la herramienta de la medicina preventiva para evitar la ocurrencia de nuevos casos en la familia.

## Bibliografía

- Ruggieri M, Polizzi A, Catanzaro S y cols. (2020). Neurocutaneous melanocytosis (melanosis). *Nerv Syst Childs*, 36(10), 2571-2596.
- M. Bekiesinska FM, Szczygielski O, Boczar M. (2014). Neurocutaneous melanosis in children with giant congenital melanocytic nevi. *Clinical Imaging*, 38, 79-84.
- Recio A, Sánchez MAI, Félix V. Campos Y. (2017). Síndrome del nevus melanocítico congénito. Serie de casos. *Actas Dermo-Sifilográficas*, 108(9), 57-62.
- Escandón PS, Landeta SAP, González JY, Arenas GR. (2019). Giant congenital melanocytic nevi. *Bol Med Hosp Infant Mex.*, 76(6), 251-258.
- Olivera AD. (2018). Riesgo de melanoma sobre nevus melanocítico congénito. *Arch Argent Dermatol*, 62, 211-218.
- Krengel S, Scope A, Dusza SW. (2013). New recommendations for the categorization of cutaneous features of congenital melanocytic nevi. *J Am Acad Dermatol*, 68, 441-451.
- Madrigal DC, Bidonga A., Fernández LI JH, Madrigal DV. (2015). Nevo melanocítico congénito gigante. *Rev Pediatr Aten Primaria*, 17(68), 351-355.
- McKusick-Nathans Institute of Genetic Medicine. OMIM-NCBI: (2022). Melanocytic nevus syndrome, congenital [internet]. [consultado 22 agosto 2022]. Disponible en: <https://omim.org/entry/137550>
- Abdulmajid L, Bosisio FM, Brems H y cols. (2021). An update on congenital melanocytic nevus syndrome: A case report and literature review. *J Cutan Pathol*, 48(12), 1497-1503.



- Goodman RM, Caren J, Ziprkowski M. (1971). Genetic considerations in giant pigmented hairy naevus. *Brit. J. Derm*, 85, 150-157.
- De Wijn RS, Zaal LH, Hennekam RCM. (2010). Familial clustering of giant congenital melanocytic nevi. *J Plas. Reconstr Aesthet Surg*, 63, 906-913.
- Pastor M, Dufrechou L, Nicoletti S. (2019). Nevos melanocíticos congénitos. *Arch. Pediatr. Urug*, 90(6), 321-327.
- Farabi B, Akay BN, Goldust M y cols. (2021). Congenital melanocytic naevi: An up-to-date overview. *Australas J Dermatol*, 62(2), e178-e191.
- Keim-Malpass J. Congenital Melanocytic Nevus: (2021). Considerations for Neonatal Clinicians and a Parent. *Neonatal Netw*, 40(1), 40-45.
- Jahnke MN, O'Haver J, Gupta D y cols. (2021). Care of Congenital Melanocytic Nevi in Newborns and Infants: Review and Management Recommendations. *Pediatrics*, 148(6), e2021051536.