

María de la Paz Holguín Santana,
Sergio Favela Flores,
Dora María López Trujillo,
Ricardo Ismael Silva Hernández,
Marco Antonio Martínez Martínez.

Universidad Autónoma de Coahuila

Correo electrónico:
dra_20hotmail.com

Palabras clave: Desmineralización, proceso y técnicas de desmineralización, translucidez de dientes.

Método de enseñanza aprendizaje del sistema de conductos radiculares mediante la técnica de desmineralización de piezas dentales.

Resumen

La desmineralización dental es una técnica que permite transformar un diente natural (in Vitro) en transparente total. Utilizando soluciones químicas para lograr dicha translucidez.

La desmineralización o transparencia de los dientes permite tener un conocimiento real de los conductos radiculares, de su morfología, de observar que no solo existe un conducto principal, además de que no siempre es recto, sino que tiene curvaturas sobre todo a nivel apical; y de que no siempre coincide el ápice radiográfico con el foramen apical.

Material y Métodos

Tubos de ensayo o recipientes para la colocación de piezas dentales extraídas (de preferencia recién extraídos), Ácido Nítrico o Ácido Clorhídrico al 5 o 7%, Cloruro de Calcio, Salicilato de Metilo. Se consiguieron los dientes extraídos, se prepararon para introducirlos al ácido clorhídrico al 7%, se dejaron 36h para su descalcificación, se lavaron con agua bidestilada, se colocaron en el Cloruro de Calcio para su deshidratación por 12h y se colocaron en el salicilato de metilo para su transparentación.

Resultados


En esta técnica se pudo observar el sistema de conductos real y como es conservando su anatomía y conservar una dureza final similar a la del diente en estado natural, sin que pierda su transparencia y reduciendo costos en los suministros utilizados.

Discusión

La técnica de desmineralización permite la visualización del sistema de conductos radiculares, su morfología, durante el desarrollo de preclínica incluso en la especialización de la disciplina endodóntica. La técnica utilizada en el presente trabajo permitió obtener una visualización real del sistema de conductos y la morfología de la misma. Sin embargo, se debe valorar físicamente con que técnica de diafanización se obtiene mejor resultado para la observación y un conocimiento más preciso de la anatomía interna del diente.

Conclusión

Se concluye que el proceso de la técnica de desmineralización para uso enseñanza-aprendizaje es útil para los alumnos de licenciatura y posgrado en endodoncia, ya que permite conocer objetivamente la anatomía y morfología del sistema de conductos radiculares, siendo un procedimiento sencillo y rápido de utilización y con aplicación en la investigación odontológica y ayuda hacer conciencia de la importancia del cuidado y manejo de los tratamientos endodónticos y la preservación de los órganos dentales en boca.



Teaching-learning method of the root canal system using the demineralization technique of dental pieces.

Summary

The dental demineralization is a technique that it enables to turn a natural tooth into transparent total (in Vitro). Utilizing chemical solutions to achieve the aforementioned translucency.

The demineralization of the teeth allows having an actual knowledge of the root canal, of his morphology, that you did not sole a principal conduit exists, in addition to that not always you are right, rather has curvatures most of all to apical level; And that not always the radiographic apex with the apical foramen corresponds.

Materials and Methods

Test tubes or containers for the placement of dental extracted pieces (preferentially recently extracted), nitric acid or hydrochloric acid to the 5 or 7 %, Calcium Chloride, Metilo Salicilato. They got the extracted teeth, they prepared to put into the hydrochloric acid to the 7 %, they kept 36h for his decalcification, they washed with bi-distilled water, they placed themselves in the calcium chloride for his dehydration for 12h, and they placed themselves in the methyl salicylate for his transparentation.

Results

The system of real conduits could be observed in this technique and as he is preserving his anatomy and to preserve a final similar hardness to give it the tooth in the wild, unless his transparency lose and reducing costs in the utilized supplies.


Keywords: Demineralization, Process and Techniques of demineralization, translucency of Teeth.

Discussion

The demineralization technique allows the visualization of the root canal system, its morphology, during the preclinical development even in the specialization of the endodontic discipline. The technique used in the present work allowed to obtain a real visualization of the system of conduits and the morphology of it. However, it must be physically assessed with which diaphanization technique a better result is obtained for the observation and a more precise knowledge of the internal anatomy of the tooth.

Conclusion

It is concluded that the process of demineralization technique for teaching-learning use is useful for undergraduate and post-graduate students in endodontics, since it allows to know objectively the anatomy and morphology of the root canal system, being a simple and fast procedure of use and with application in dental research and help raise awareness of the importance of the care and management of endodontic treatments and the preservation of dental organs in the mouth.



Introducción

La desmineralización dental es una técnica que permite transformar un diente natural (*in Vitro*) en transparente total. Utilizando soluciones químicas para lograr dicha translucidez que nos permite tener un conocimiento real de los conductos radiculares, de su morfología, de que no solo existe un conducto principal, además de que no siempre es recto, sino que tiene curvaturas sobre todo a nivel apical; y de que no siempre coincide el ápice radiográfico con el foramen apical.¹

Es sabido en el campo de la endodoncia cuan compleja es la anatomía de los conductos radiculares, es por esta razón que a lo largo de la historia varios investigadores se han dado a la tarea de crear métodos destinados con la finalidad de conocer la morfología de los conductos radiculares. Algunos de dichos investigadores fueron Carabelli (1884), Weld (1870), Tomes (1880), Baume (1890) y Muhlreiter (1891), que realizan los primeros estudios descriptivos, sin embargo estos no ofrecían detalles para conocer la anatomía dental interna a la perfección.²

En 1936 Rapela y Muller emplean la técnica del relleno y desmineralización, utilizando el azul ultramarino y negro humo en gelatina como materiales de relleno de conductos y cámara pulpar.

En épocas recientes el método de Robertson a principios de los 80's es el que ha tenido más trascendencia el cual en la actualidad es un referente como método a seguir por la gran mayoría de profesionales interesados en la desmineralización o diafanización.³

Varios investigadores han estudiado la anatomía de la cavidad pulpar y los conductos radiculares empleando cortes seriados,

desgaste, metales fundidos, caucho blando para vulcanizar y penetrándolo en los conductos, silicones plásticos de polietileno, el método de Okamura-April basado en la impregnación de tinta china, translucidez y desmineralización de los dientes. Las más importantes que han contribuido a un mejor conocimiento de las cavidades pulpares, a nuestro actual concepto de las anatomías de los conductos radiculares y han establecido bases científicas firmes, son las realizadas por Hess (1917) que utiliza caucho y ácido clorhídrico en 2800 dientes.⁴ Es el primero en determinar la influencia de la edad sobre la morfología de las cavidades pulpares. Okumura (1927), impregnando con tinta china los conductos y transparentando con una técnica propia 1949 dientes. Pucci y Rey en 1944, mediante estudios macroscópicos en 2621 dientes. Aprile y Figón (1952) estudian 2000 dientes siguiendo la técnica de Okumura. Membrillo y Márquez (1982), realizan estudios en 5000 dientes extraídos, siguiendo una variante de la técnica de Hess. En 1965 Pagano, en el estudio de conductos radiculares, empleo el método radiográfico (método Pagano-Carbo).

El conocimiento anatómico de la cavidad pulpar y sus conductos radiculares es una condición previa a cualquier tratamiento endodóntico; por consiguiente, el conocimiento inadecuado o la falta de éste, provocan complicaciones durante la terapia endodóntica alargando el periodo de tratamiento inclusive creando un problema todavía mayor que el inicial. Al tratar de la topografía de los conductos radiculares es preciso tener presente que, la raíz de un diente no sólo posee uno o dos conductos, sino que el conducto puede dividirse en numerosos conductos laterales y accesorios (ramificaciones). El concepto de "conducto radicular", por tanto debe reemplazarse por el término "sistema de conductos

radiculares".^{5,6}

"Es de vital importancia conocer bien las curvaturas que pueden representar el conducto dentinario ya que sólo en un 3% es recto".^{7,8}

Procesos técnicas de desmineralización actuales

Técnica de Jorge Vera (Robertson 1980): Se sumergen las piezas dentales en Ácido nítrico 5% por 48h (revolviendo constantemente), se lava con agua 4h, posteriormente se sumerge en alcohol etílico al 80% una noche, después 2h en alcohol etílico al 90%, 3h en alcohol etílico al 100%, Xilol 2h, Salicilato de metilo.^{9,10}

Técnica de Dr. Armando Castellucci: Media hora en hipoclorito de sodio (para disolver los restos de tejido), tres días en ácido nítrico al 5% (chechar la desmineralización por día), 4h en agua corriente, 12h sumergido en alcohol etílico al 80%, 2h en alcohol etílico al 90% y 2h al 100%, salicilato de metilo.

Dr. Gary Carr's: Descalcificación con ácido nítrico al 5%, ácido clorhídrico, lavar en agua 24h, Alcohol etílico al 50% 70% 80% 90% 100% 1h cada concentración, utilizar salicilato de metilo.

Dr. Craig Barrington (nueva técnica 2015): Ácido nítrico al 5 o 7%, ácido clorhídrico o ácido fórmico alrededor de 36h. Sulfato de magnesio, cloruro de calcio, gel de sílice o tierra de diatomeas (arena para gatos) de 2h a 8h. o de 5h a 48h., salicilato de metilo de 5h a 48h Para su translucidez.

Material y metodos

Se realizó la preparación de las soluciones que se usaron para la desmineralización, Se diluyo el ácido y alcohol que se encontraban en concentraciones altas al 5% o 7% que se utilizaron como el ácido nítrico o ácido clorhídrico, en este caso las concentraciones de alcohol fueron 70%, 80%, 90%, 100%, se prosiguió a la preparación de los dientes y su desmineralización.

Dientes extraídos

Veintiocho dientes fueron utilizados entre centrales y molares, extraídos en la clínica de Exodoncia de la Facultad de Odontología de la Universidad Autónoma de Coahuila, Unidad Torreón.

Limpieza y secado

Secado del diente mediante su exposición al aire ambiente, se limpiaron y quitaron los restos de tejido y sarro con escariador ultrasónico.

Los dientes se descalcificaron con ácido nítrico o clorhídrico a concentración del 7%, se observaron por intervalos de 4h para ver su descalcificación, hasta completar 36h. En las que se observó la descalcificación completa.

Una vez que la descalcificación se completó, los dientes pasaron al siguiente paso en el proceso de compensación, que es la etapa de deshidratación para eliminar cualquier exceso de agua.

Deshidratación

El diente descalcificado se expuso al deshidratante (cloruro de calcio, y gel de sílice durante aproximadamente 2h a 8h, en este punto se observó el diente cada 2h hasta su deshidratación.

Una vez que el diente ha obtenido el nivel deseado, se lava para eliminar cualquier deshidratante restante antes de proceder al siguiente paso.

Aclaramiento o Translucidez

Los dientes se expusieron a un agente aclarante que fue el silicato de metilo al 100%, durante 24h.

Almacenamiento

Una vez que el diente ha completado el proceso de compensación a satisfacción, debe

ser almacenado permaneciendo en el silicato de metilo indefinidamente para mantener su translucidez.

Resultados

En esta técnica se pudo observar el sistema de conductos real y como es conservando su anatomía y una dureza final similar a la del diente en estado natural, sin que pierda su transparencia y reduciendo costos en los suministros utilizados. (Imagen. 1)

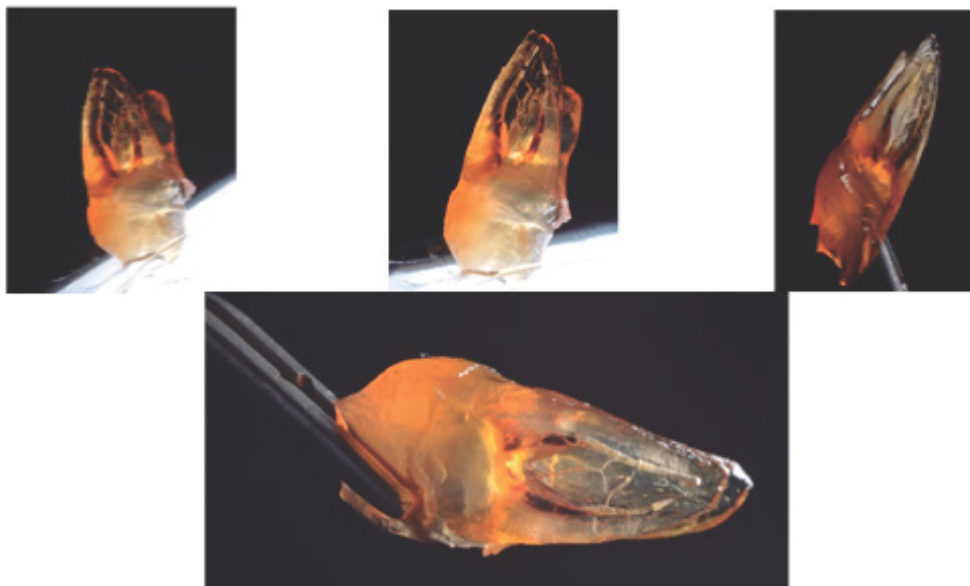


Imagen 1. Resultado del proceso de desmineralización. Fuente propia

Discusión

Basados en técnicas de desmineralización anteriores como la del "Dr. Jorge Vera" o el "Dr. Craig Barrington" o el "Dr. Okamura" en donde ellos utilizan alcohol etílico como desmineralizante y aplicación de tintas dentro del conducto dental para poder observar el sistema de conductos, diferimos ya que modifican su morfología interna, sugerimos utilizar el cloruro de calcio como agente desmineralizante. Lo que se buscó en esta técnica empleada fue observar el sistema de conductos tal cual es y analizar su morfología interna.^{16,17}

En muchos casos de tratamiento de conductos radiculares, con imágenes radiográficas, de persistencia de lesiones periapicales, los microorganismos tienen un papel preponderante en este fracaso endodóntico, pero otra causa de este fracaso puede atribuirse a la preparación químico-mecánica deficiente, irritación de los tejidos periapicales, obturaciones incompletas o sobre extendidas, y condiciones morfológicas del sistema de conductos radiculares, como la presencia de variantes en el número de conductos o en su morfología, que pasan inadvertidas para el clínico, sin embargo el conocimiento de esta anatomía permitirá sospechar variaciones, localizarlas y así poder tratarlas, mejorando así el pronóstico de los tratamientos radiculares. La técnica de desmineralización permite la visualización del sistema de conductos radiculares y su morfología.^{14,15}

La técnica utilizada en el presente trabajo permitió obtener una visualización real del sistema de conductos y la morfología de la misma. Sin embargo, se debe valorar con que técnica de desmineralización o diafanización se obtiene mejor resultado para la observación y un conocimiento más preciso de la anatomía interna del

diente.^{18,19,20}

Conclusión

Se concluye que el proceso de la técnica de desmineralización o diafanización para uso enseñanza-aprendizaje es útil para los estudiantes de licenciatura y posgrado en endodoncia, ya que permite conocer objetivamente la anatomía y morfología del sistema de conductos radiculares, siendo un procedimiento sencillo y rápido de utilización y con aplicación en la investigación odontológica y ayuda a hacer conciencia de la importancia del cuidado y manejo de los tratamientos endodónticos y la preservación de los órganos dentales en boca.

Referencias bibliográficas

- Beer R, Baumann M, Kim S. Atlas de endodoncia. Masson; 1998.
- Cohen S, Hargreaves K. Vías de la pulpa. 9na ed. Madrid: Mosby; 2008.
- De Lima, ME. Endodoncia: de la biología a la técnica. AMOLCA; 2009.
- Carns EJ, Skidmore AE. Configurations and deviations of root canals of maxillary first premolars. *Oral Surg Oral Med Oral Pathol.* 1973;36(6):880-886.
- Venturi M, Prati C, Capelli G, Falconi M, Breschi L. A preliminary analysis of the morphology of lateral canal after root canal filling a tooth-clearing technique. *Int Endod J.* 2003;36(1):54-63.
- Trope M, Eلفenbeim L, Tronstad L. Mandibular premolar with more than one root canal in different race groups. *J Endod.* 1986;12(8):343-345.
- Walton RE. Current concepts of canal preparation. *Dent Clin North Am.* 1992;36

(2):309-326.

Hernández MA, Macías Y, Pérez K, Pérez M, Silva C. Diafanización dental para estudio anatómico de los conductos radiculares. *Pract Odontol.* 2005;14:9-10.

Pécora JD, Sousa MD. Una breve historia de los métodos de estudio de la anatomía interna de los dientes humanos. *Gaúcho Odont.* 1993;2(6):384-385.

Vertucci FJ, Seelig A, Gillis R. Root canal morphology of the human maxillary second premolar. *Oral Surg Oral Med Oral Pathol.* 1974;38(3):456-464.

Robertson D, Leeb IJ, McKee M, Brewer E. A clearing technique for the study of root canal systems. *J Endod.* 1980;6(1):421-424.

Hernández R, Fernández C, Baptista P. Metodología de la investigación. 3ra ed. México: McGraw Hill; 2003.

Vertucci FJ. Root canal morphology and its relationship to endodontic procedures. *Endod Topics.* 2005;10(1):3-29.

Topham G. Estudio anatómico de primer y segundo molar superior mediante diafanización. Barcelona. 2007. Tesis doctoral.

Walker RT. Root form and canal anatomy of maxillary first premolars in a southern Chinese population. *Endod Dent Traumatol.* 1987;3(3):130-134.

Jiménez A, Juárez N. Presencia de tres conductos radiculares en un primer premolar superior. *Med Oral.* 2002;4(3):97-100.

Neelakantan P, Subbarao C, Ahuja R, Subbarao CV. Root and canal morphology of Indian maxillary premolars by a modified root canal staining technique. *Odontology.* 2011;99(1):18-21.

Canalda SC. Endodoncia. Técnicas clínicas y bases científicas. 1ª. ed. Masson. 2001.

Leonardo Mario Roberto Endodoncia, tratamiento de conductos radiculares., et al. Ed. Panamericana, 1994 Buenos Aires.

Barker, B.C.;Parson, K.C, The demonstration of root canal anatomy, *Aust. Dent J*, 1969;14:37.

Dennis E Fisher, Nelson Ingersoll;Anatomy of the pulpal: three dimensional visualization. *J Endodon.* 1975; 1:22-25.

Robertson D, Leeb J, McKee M Brewer E: A clearing technique for the study of root canal systems,*J Endodon* 6: 421-424. 1980.

De Deus, Q.D. A inclusão de dentes diafanizados em plásticos transparentes. *Arq.Cent. Est. Fac. Odont.* 4(1):197-201, jan. 1967.

Jesus Djalma Pécora, Ricardo Novak Savioli, Luiz Paschoal Vansan, Ricardo Gariba Silva, Wanderley Ferreira da Costa, Novo metodo de diafanizar dentes, *Revista da Faculdade de Odontologia de Ribeirão Preto* 1986.

Paredes Vieyra Jorge y Cols., La diafanización dental, una alternativa por la enseñanza preclínica en endodoncia, *Práctica odontológica*, septiembre 1993, Vol. 14, No.9, p.p. 9-10.

Nevin Kartal, PhD, Bahar Ozgelik, PhD, and Hale Cimilli, Root Canal Morphology of Maxillary Premolars, *journal of endodontics*, Vol. 24, No. 6, June 1998.

