

Rehabilitación oral en paciente hipertenso y cáncer de próstata metastásico (Oral rehabilitation in hypertensive patient and metastatic prostate cancer)

Gloria Martha Alvarez-Morales*, Adrián de la Cruz-Muñoz, Fátima Erendida Del Muro-Casas,
Nelly Alejandra Rodríguez-Guajardo, Ana Karenn González-Álvarez, Nubia Marisela Chávez-Lamas.

Unidad Académica de Odontología, Universidad Autónoma de Zacatecas

Correo electrónico: * marthalavarez@uaz.edu.mx

Resumen

Introducción: Existen criterios unificados de distintos autores acerca del efecto de ciertos medicamentos sobre el periodonto, especialmente en el tratamiento de cáncer metastásico tratado con fármacos que actúan directamente sobre los osteoclastos como es el caso de los bifosfonatos. La rehabilitación oral del paciente comprometido sistémicamente requiere de una atención meticulosa, integral, ordenada y coordinada de forma multidisciplinaria. **Objetivo:** Describir la importancia del abordaje multidisciplinario durante la rehabilitación oral del paciente hipertenso con cáncer de próstata metastásico a hueso. **Presentación del caso:** Paciente masculino de 76 años de edad, con antecedentes de hipertensión arterial y diagnóstico de cáncer de próstata a los 62 años, con metástasis a hueso, acude a la consulta refiriendo dolor provocado de intensidad moderada en el órgano dental 25 y mal aliento, el examen clínico expuso inflamación y sangrado de encías, presencia de cálculo dental, caries y ausencia de órganos dentarios. **Resultado:** El tratamiento del paciente se realizó con la participación del especialista oncólogo, médico general y odontólogo se empleó manejo dietético, tratamiento odontológico profiláctico y conservador, valorando riesgo en endodoncia y uso de vasoconstrictor. **Conclusión:** Las enfermedades sistémicas presentes en el caso clínico no tienen alguna afectación directa en la cavidad oral, sin embargo, el fármaco utilizado para el tratamiento de la metástasis ósea si tiene relación directa con el tratamiento dental.

Palabras clave: rehabilitación oral, cáncer de próstata, equipo multidisciplinario.

Abstract

Introduction: There are unified criteria from different authors about the effect of certain drugs on the periodontium, especially in the treatment of metastatic cancer treated with drugs that act directly on osteoclasts as is the case of bisphosphonates. Oral rehabilitation of the systemically compromised patient requires meticulous, comprehensive, orderly and coordinated multidisciplinary care. **Objective:** To describe the importance of the multidisciplinary approach during the oral rehabilitation of the hypertensive patient with metastatic prostate cancer to bone. **Presentation of the case:** A 76-year-old male patient with a history of arterial hypertension and diagnosis of prostate cancer at 62 years of age, with metastasis to bone, came to the clinic with complaints of moderate pain in dental organ 25 and bad breath; the clinical examination revealed inflammation and bleeding of the gums, presence of dental calculus, caries and absence of dental organs. **Result:** The treatment of the patient was carried out with the participation of the specialist oncologist, general practitioner and dentist; dietary management, prophylactic and conservative dental treatment was used, assessing endodontic risk and the use of vasoconstrictor. **Conclusion:** The systemic diseases present in the clinical case do not have any direct affectation in the oral cavity; however, the drug used for the treatment of bone metastasis does have a direct relation with the dental treatment.

Key words: oral rehabilitation, prostate cancer, multidisciplinary team.

Introducción

La rehabilitación oral de forma multidisciplinaria en pacientes con alteraciones sistémicas como la hipertensión arterial y el cáncer de próstata con metastásis a hueso, posibilita una mejor alternativa de tratamiento y reduce el riesgo de complicaciones o daño en el paciente.

La disbacteriosis oral es una causa que contribuye a enfermedades en múltiples sistemas del cuerpo, recientes estudios han descubierto la posible asociación entre la enfermedad periodontal y la enfermedad prostática. (Colmillo, 2020)

El microbioma de la cavidad oral puede desempeñar un papel importante en la salud y la enfermedad de la próstata. (Porter, 2018)

La Organización Mundial de la Salud afirma la hipertensión arterial es la enfermedad sistémica más frecuente en la población adulta y afecta a la cuarta parte de este grupo etareo (OMS, 2021), y una de las manifestaciones bucales por el uso de fármacos antihipertensivos es la hiposalivación, circunstancia que favorece el desarrollo de enfermedad periodontal. (Barberán, 2017)

La periodontitis es una enfermedad inflamatoria crónica multifactorial donde la edad, el género y el tabaquismo son indicadores de riesgo, está asociada a biofilms de placa bacteriana y se caracteriza por la destrucción progresiva del aparato de sosten del diente manifestándose a través de la presencia de bolsas periodontales, sangrado gingival, pérdida de la inserción clínica y del hueso alveolar. (Vargas y Yañez, 2018). La periodontitis es considerada como un factor de riesgo potencial del cáncer de próstata, neoplasia maligna que se presenta en los varones de edad avanzada (Sociedad Americana de Cáncer, 2020) y cuando las células tumorales se multiplican y traspasan la cápsula de la próstata puede metastatizar a través de la corriente sanguínea o el sistema linfático preferentemente al hueso, la ocurrencia del el

cáncer de próstata se incrementa rápidamente después de los 50 años y ocupa el cuarto lugar mundial de incidencia. (Guerra, 2020)

Estudios señalan que la osteonecrosis de los maxilares es una complicación muy significativa con el uso de bifosfonatos, ya que se une preferentemente a los huesos con más alto recambio óseo como es el caso de los maxilares, estos poseen gran aporte sanguíneo y la velocidad de recambio óseo es diez veces mayor que el resto del organismo (Vega, 2014), el tratamiento de cáncer metastásico tratado con fármacos como los bifosfonatos tienen efectos sobre el periodonto, puesto que alteran el metabolismo óseo a nivel tisular, celular y molecular. (Escalante, 2016)

La salud oral forma parte integral de la salud general y bienestar del individuo, por esto el tratamiento periodontal es fundamental como terapia coadyuvante para el control y mejor manejo de la prostatitis crónica, mediante la implementación de un tratamiento periodontal no quirúrgico basado en el desbridamiento mecánico de las sustancias supra e infragingivales y la consecuente instrucción en técnicas de mantenimiento de la higiene bucodental.

Objetivo: Describir la importancia del abordaje multidisciplinario durante la rehabilitación oral del paciente hipertenso con cáncer de próstata metastásico a huesos.

Presentación del caso

Paciente masculino de 76 años que acude a la Clínica Multidisciplinaria de Zacatecas (CLIMUZAC) de la Unidad Académica de Odontología de la Universidad Autónoma de Zacatecas el 30 de agosto de 2019. El motivo de consulta fue por dolor moderado a estímulos fríos en el órgano dental (OD) # 25, dificultad para masticar alimentos debido a la extracción de varios órganos dentarios años atrás, mal aliento y sangrado moderado en las encías. Refiere antecedentes de hipertensión arterial diagnosticada hace 3 años, tratada con telmisartán cada 24 hrs e hidroclorotiazida de 25 mg cada 24 horas; cáncer de próstata diag-

nósticada hace 14 años con metástasis a huesos de columna vertebral y esternón hace 10 meses, tratado con ácido zeledrónico (bifosfonato) cada 30 días y leuprorelina 45 mg cada 6 meses, ambos padecimientos bajo control; comenzó a fumar a los 20 años de edad fumando 10 cigarrillos al día durante los siguientes 40 años. Sin antecedentes quirúrgicos y hemorrágicos recientes reportados, presentando signos vitales dentro de los parámetros normales.

En el examen intraoral se observaron 27 OD presentes, de los cuales 15, 17, 27, 38 y 45 presentaron manchas color marrón, 11 y 21 manchas color café-amarillento y blanco opaco, también se observó inflamación generalizada de encías, en zona de incisivos inferiores retraídas y sangrado en la cara lingual en la misma zona, así como también presencia de cálculo dental.

Tabla No. 1- Confirmación de diagnósticos encontrados en el paciente

Diagnósticos Sistémicos	Diagnósticos Odontológicos
§ Cáncer prostático metastásico a huesos	§ Enfermedad periodontal generalizada
§ Hipertensión arterial	§ Caries grado 1 en OD 17, 27, 38 y 45
§ Hipercolesterolemia	§ Caries grado 2 en OD 25 (pulpitis reversible)
§ Sobrepeso grado 1/ Riesgo metabólico moderado	§ Fluorosis leve
§ Anemia megalolástica	§ Edentulismo parcial clase III con modificación tipo II (Clasificación de Kennedy)

Tratamiento: Primero se realizó el expediente clínico, después se remitió el paciente a interconsulta médica para valoración de su estado sistémico, derivado de esta, se indicó manejo dietético de hipercolesterolemia y anemia con recomendaciones dietéticas, suplementación de ácido fólico, fumarato ferroso y complejo B cada 24 hrs en ayuno; se sugirió evitar el uso de vasoconstrictor e hilo retractor, recomendando tratamiento profiláctico y conservador, valorar riesgo en endodoncia, se prohíben las exodoncias y tratamientos periodontales invasivos con el fin de evitar riesgo de causar osteonecrosis del hueso man-

didular. La enfermedad periodontal se trató con limpieza dental y detartraje con ultrasonido (Figura.1)

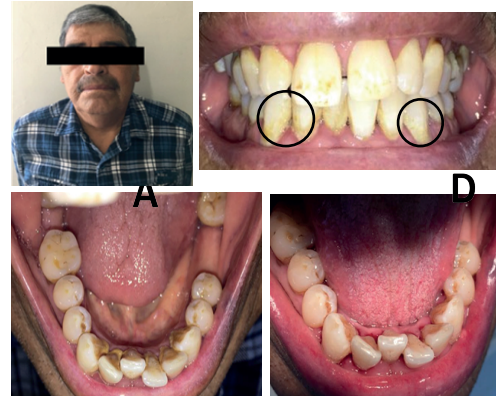


Fig. 1- Paciente de 76 años, fluorosis leve. Inflamación de encías, cálculo dental, tratamiento profiláctico.

El tratamiento de la pulpitis reversible en el OD 15 primero se hizo un recubrimiento pulpar indirecto con hidroxido de calcio químicamente puro y se obturó temporalmente con IRM, luego de 21 días y haber desaparecido el dolor se colocó una base de silicato de calcio y se obturó con resina. Posteriormente se tomaron modelos de estudio y se elaboró el diseño de la prótesis parcial removible (PPR) inferior bilateral, se realizaron los nichos para los descansos de soporte, se toma registro de mordida y modelos de trabajo; después se hizo la prueba de esqueleto y finalmente se realizó la colocación y ajuste de la PPR (Figura .2) y alta de paciente, se efectuaron citas control primero cada tres meses y luego cada seis para revisar y monitorear la evolución del tratamiento, siendo en septiembre de 2023 la más reciente.

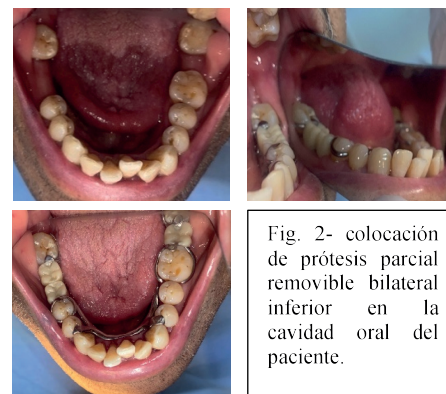


Fig. 2- colocación de prótesis parcial removible bilateral inferior en la cavidad oral del paciente.

Discusión: El tratamiento odontológico del paciente oncológico es uno de los mayores desafíos a los que se puede enfrentar el

odontólogo, ya que ésta es una situación muy compleja, que requiere de una atención meticulosa, integral, ordenada y coordinada con la participación de un equipo multidisciplinario. La literatura revisada reveló que no existen casos documentados de pacientes tratados odontológicamente con padecimientos de hipertensión arterial y cáncer de próstata con metástasis a huesos como en el presente caso clínico, no obstante Torrano, 2020 en su estudio hace énfasis en el manejo multidisciplinario del tratamiento odontológico del paciente con cáncer con el objetivo de prevenir y disminuir el riesgo de complicaciones bucodentales relacionadas al tratamiento del cáncer.

Conclusión: Las enfermedades sistémicas presentes en el paciente del caso clínico no tienen alguna afectación directa en la cavidad oral, sin embargo, el fármaco (ácido zeledrónico) usado para el tratamiento de la metástasis ósea si tiene relación directa con el tratamiento dental; por lo tanto, es imprescindible y necesario tener conocimiento amplio con respecto de los tratamientos que esté llevando el paciente, especialmente cuando son padecimientos sistémicos.

Referencias Bibliográficas

Arbildo-Vega H, Chumpitaz-Durand R, Vidal-Mosquera A. Osteonecrosis de los maxilares relacionado con el tratamiento con bifosfonatos. Una revisión. KIRU. 2014;11(1):90-100.

Barberán. (2017). Hipertensión arterial e insuficiencia renal crónica. Obtenido de Avances en Odontoestomatología: https://scielo.isciii.es/scielo.php?script=sci_arttext&pid=S0213-12852018000400002#:~:text=Entre%20las%20manifestaciones%20que%20en,%2C%20sangrado%20gingival%2C%20xerostom%C3%ADa%2C%20entre

Escalante. (2016). Estudio retrospectivo sobre características, tratamiento y evolución de los pacientes diagnosticados de carcinoma de pulmón no microcítico en el Hospital General de Elda en los años 2009-2013.

<https://hdl.handle.net/11000/3295>

Fang C, Wu L, Zhu C, Xie WZ, Hu H, Zeng XT. A potential therapeutic strategy for prostatic disease by targeting the oral microbiome. *Med Res Rev.* 2021 May;41(3):1812-1834. doi: 10.1002/med.21778. Epub 2020 Dec 30. PMID: 33377531; PMCID: PMC8246803.

Guerra. (2020). Metástasis: un hito para el conocimiento, un reto para la ciencia. Obtenido de: http://scielo.sld.cu/scielonline.php?script=sci_abstract&pid=S0034-75232020000100006

Healy. (2022). Osteonecrosis de la Mandíbula relacionada con medicamentos. Obtenido de <https://es.oncolink.org/apoyar/efectos-seculares-ripos/bone-health/osteonecrosis-de-la-mandibula-relacionada-con-medicamentos>

OMS. (2022). Cáncer. <https://www.who.int/es/news-room/fact-sheets/detail/cancer#:~:text=%C2%ABBC%C3%A1ncer%C2%BB%20e%20s-%20un%20t%C3%A9rmino%20gen%C3%A9rico,%C2%BB%20o%20%C2%ABneoplasias%20malignas%C2%BB>.

Porter CM, Shrestha E, Peiffer LB, Sfanos KS. (2018) The microbiome in prostate inflammation and prostate cancer. *Prostate Cancer Prostatic Dis.* Sep;21(3):345-354. doi: 10.1038/s41391-018-0041-1. Epub 2018 May 23. PMID: 29795140.

Sociedad Americana de cáncer. (2020). Factores de riesgo para el Cáncer de próstata. <https://www.cancer.org/es/cancer/cancer-de-prostata/causas-riesgos-prevencion/factores-de-riesgo.html>

Vargas Casillas, A. P., & Yáñez Ocampo, B. R. (2022). Clasificación de enfermedades y condiciones periodontales y periimplantarias Primera parte. *Revista Odontológica Mexicana Órgano Oficial de la Facultad De Odontología (UNAM)*, 25(1). <https://doi.org/10.22201/fo.1870199xp.2021.25.1.82268>